1 Séries de guides par thème
Lutte contre les helminthes du chien et du chat

ESCCAP
EUROPEAN SCIENTIFIC COUNSEL COMPANION ANIMAL PARASITES®

Il existe une grande variété de nématodes, cestodes et trématodes qui peuvent infester le chien et le chat en Europe.

Les groupes importants selon leur localisation chez l'hôte sont :

Helminthes intestinaux

- Ascarides
- Ankylostomes
- Trichures
- Cestodes

Helminthes non intestinaux

- Filaires
- *Angiostrongylus vasorum*
- Nématodes de l'appareil respiratoire

La série des guides destinés aux praticiens vétérinaires donne un aperçu des espèces d'helminthes les plus importants et propose des mesures de contrôle afin de prévenir l'infestation de l'animal et, pour certains, la contamination de l'homme.

Parasites majeurs des carnivores domestiques

1.1 Ascarides (*Toxocara* spp.)

1.2 *Dirofilaria immitis*

1.3 *Dirofilaria repens*

1.4 *Angiostrongylus vasorum*

1.5 Trichures (*Trichuris vulpis*)

1.6 Echinocoques

1.7 *Dipylidium caninum*

1.8 Cestodes du genre *Tænia*

1.9 Ankylostomes (*Ancylostoma* et *Uncinaria* spp.)

Diagnostic des helminthoses

La plupart des helminthoses peuvent être confirmées par un examen coproscopique avec quelques exceptions. Des prélèvements de sang peuvent être effectués pour l'observation des microfilaires de *Dirofilaria immitis* ou de *D. repens*, pour la mise en évidence d'antigènes de *D. immitis* et *d'Angiostrongylus vasorum* et des anticorps (vis-à-vis de *D. immitis* chez le chat uniquement).

L'examen coproscopique pour la mise en évidence des œufs et des larves d'helminthes doit être effectué sur au moins 3 à 5 gr de matières fécales. Les œufs d'ascarides, d'ankylostomes, de trichures et des Tæniidés sont facilement reconnaissables. La détection des larves de helminthes respiratoires nécessite de recourir à la méthode de Baermann.

La coprophagie peut induire des résultats faussement positifs suite à l'ingestion passive d'éléments parasites.

Mesures prophylactiques

- La lutte vis-à-vis des helminthoses des carnivores domestiques nécessite un traitement anthelminthique adapté et administré selon des intervalles judicieux et des contrôles coproscopiques[1].
- Les helminthes parasites du tube digestif (ainsi que certains parasites de l'appareil cardio-respiratoire) sont transmis par l'élimination fécale d'œufs ou de larves ; d'où l'importance des mesures d'hygiène, particulièrement l'élimination régulière des matières fécales, qui réduisent la contamination de l'environnement par des stades parasites infestants.
- L'alimentation à base de produits industriels ou d'aliments cuits contribue à prévenir les infestations parasitaires transmises par la consommation de viande crue. Les chiens et chats ne doivent pas avoir accès aux rongeurs, aux cadavres, aux délivres et produits d'avortement du bétail. Ils doivent également avoir une eau potable à disposition.
- Lors de la prescription d'un traitement anthelminthique, le vétérinaire doit prendre en compte l'âge de l'animal, son statut en matière de reproduction, son état de santé, ses éventuels voyages, son alimentation et son environnement.

Prévention des zoonoses

Les propriétaires doivent être informés sur les risques que représentent les infestations parasitaires sur la santé, non seulement de leurs animaux de compagnie mais aussi de celle des membres de leur famille et de toutes les personnes qui peuvent être en contact avec leurs animaux. La vermifugation régulière ou l'adhésion à un programme « bilan de santé » doivent être présentés par les vétérinaires praticiens et les ASV. Le respect des règles d'hygiène et la mise en place de traitements antiparasitaires peuvent réduire les risques pour la santé publique.

Il convient en particulier :

- de retirer avec précaution et éliminer de façon efficace les matières fécales des chiens et chats des jardins ou des parcs ;
- de se laver les mains fréquemment, de garder des ongles courts, de laver fruits et légumes et de porter des gants lors de jardinage ;
- de vermifuger régulièrement les chiens et les chats qui sont susceptibles d'être infestés par des helminthes, selon les recommandations du vétérinaire après une évaluation des risques ;
- de proposer une alimentation déshydratée ou cuite et de ne pas distribuer d'aliments crus ;
- d'éloigner les enfants des zones contaminées ; de réduire les risques de contamination des bacs à sable en les couvrant.

[1] cf. www.esccap.fr et www.esccap.org pour les tableaux thérapeutiques par pays ou région.

ESCCAP
EUROPEAN SCIENTIFIC COUNSEL COMPANION ANIMAL PARASITES®

Le Guide Modulaire 01, seconde édition, est adapté de la sixième édition originale du Guide ESCCAP 01 – Février 2020.
© ESCCAP 2016-2020. Tous droits réservés.
ISBN 978-1-913757-07-6

La réalisation des guides de recommandations d'ESCCAP est rendue possible grâce au partenariat avec tous les principaux acteurs de l'industrie pharmaceutiques vétérinaire.

ESCCAP remercie Merial SAS, maintenant intégré dans la société Boehringer Ingelheim, pour l'aide apportée lors de la création de ce document.

www.esccap.fr
www.esccap.org

Ruby Sponsors:

Sapphire Sponsors:

1 Fiches modulaires de recommandations
1.1a : *Toxocara canis*

ESCCAP
EUROPEAN SCIENTIFIC COUNSEL COMPANION ANIMAL PARASITES®

Toxocara canis est un nématode intestinal de grande taille, à l'origine d'une infestation chez le chien et le renard. Il est également transmissible à l'homme.

Toxocara canis est un nématode de grande taille, l'adulte mesurant au moins 15 cm de longueur. Les chiots peuvent être massivement infestés *in utero* ou via le lait de leur mère et peuvent ainsi présenter des troubles graves dès la période prépatente, c'est à dire avant l'observation des œufs dans les matières fécales.

Répartition

Toxocara canis est largement présent dans les populations de chiens et de renards à travers le monde. La prévalence d'infestation est plus élevée chez le chiot, plus faible chez le jeune et le chien adulte. Néanmoins, quel que soit l'âge, l'immunité est absente et des infestations confirmées peuvent être observées chez le chien adulte.

Cycle évolutif

Les ascarides adultes sont présents dans l'intestin grêle. Une fois fécondées, les femelles pondent des œufs éliminés dans les fèces. Ceux-ci deviennent infestants (larvés) après plusieurs semaines et peuvent survivre plusieurs années dans le milieu extérieur. Le chien se contamine par l'ingestion d'œufs infestants.

Les œufs libèrent des larves dans l'intestin qui traversent la paroi intestinale et suivent une migration hépato-trachéale, remontent l'arbre respiratoire, puis, après déglutition, évoluent en vers adultes dans l'intestin grêle.

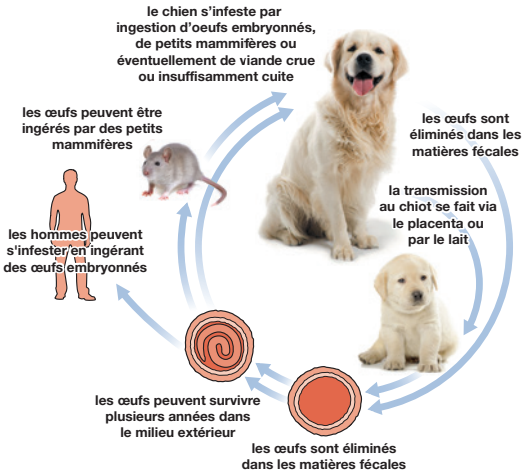

Œuf de *Toxocara canis*

Ascarides adultes dans l'intestin grêle d'un chien

La migration somatique se produit chez le chien plus âgé et les hôtes autres que les canidés qui peuvent être des hôtes paraténiques. Le chiot peut être infesté par le passage de larves au travers du placenta dès le 42ème jour de gestation et plus tard par le lait.

Le chien peut être infesté à la suite de l'ingestion d'œufs infestants présents dans le milieu extérieur, la consommation d'aliments peu cuits ou d'hôtes paraténiques infestés (rongeurs par exemple). L'homme s'infeste en ingérant accidentellement des œufs infestants ou des aliments peu cuits contenant des larves.

Signes cliniques

Les chiots fortement parasités peuvent être cachectiques et présenter un abdomen distendu, des signes respiratoires, des fèces diarrhéiques et une intussusception. Les chiens plus âgés ne présentent le plus souvent aucun signe clinique. Occasionnellement, quelques ascarides peuvent être éliminés dans les matières fécales ou par vomissement.

Diagnostic

La diagnose d'œuf de *Toxocara* est facile. Le diagnostic est fondé sur l'identification des œufs par la méthode coproscopique de flottation utilisant 3-5 gr de matières fécales. Des œufs de l'ascaride du chat (*Toxocara cati*) peuvent être observés à la suite de coprophagie.

Traitement

Les chiots doivent recevoir un traitement anthelminthique approprié, habituellement dès leur 15ème jour de vie, puis tous les 15j jusqu'à 2 semaines après le sevrage, et enfin tous les mois jusqu'à l'âge de 6 mois.

Le traitement des chiennes reproductrices doit avoir lieu en même temps que le premier traitement de leur portée car elles sont potentiellement infestées.

L'infestation peut se produite chez le chien âgé mais elle est rarement associée à une expression clinique ; en conséquence, il est difficile de confirmer cette infestation à moins de recourir à des coproscopies régulières. Chez **le chien adulte**, il est démontré que des traitements plus fréquents peuvent réduite la prévalence de l'ascaridose.

L'ingestion de larves (contenues dans des hôtes paraténiques) ou d'œufs infestants (présents dans le milieu extérieur) aboutit à une infestation par *Toxocara canis* au terme d'une période prépatente d'un peu plus de 4 semaines.

Un traitement anthelminthique mensuel et approprié réduira donc considérablement le risque d'infestation ; il peut être recommandé dans des situations à risque élevé comme celle d'un animal ayant accès à des jardins et parcs et vivant dans une famille avec de jeunes enfants. Une vermifugation au moins 4 fois par an est en général recommandée[1]. Si le propriétaire choisit de ne pas vermifuger régulièrement son chien ou si la réglementation locale requiert un diagnostic ou une évaluation du risque avant le traitement, une coproscopie mensuelle ou trimestrielle peut être une alternative.

Prophylaxie

Le chien ne doit pas être nourri avec des aliments crus ou insuffisamment cuits et des précautions doivent être prises lors de la chasse. Les fèces doivent être ramassées et éliminées régulièrement et les aires de défécation doivent être nettoyées. Un anthelminthique approprié doit être administré à intervalles réguliers.

[1] cf. www.esccap.fr et www.esccap.org pour les liens vers les tableaux présentant les anthelminthiques.

ESCCAP
EUROPEAN SCIENTIFIC COUNSEL COMPANION ANIMAL PARASITES®

Le Guide Modulaire 01, seconde édition, est adapté de la sixième édition originale du Guide ESCCAP 01 – Février 2020 © ESCCAP 2016–2020. Tous droits réservés.

ISBN 978-1-913757-07-6

La réalisation des guides de recommandations d'ESCCAP est rendue possible grâce au partenariat avec tous les principaux acteurs de l'industrie pharmaceutiques vétérinaire.

www.esccap.fr
www.esccap.org

1 Fiches modulaires de recommandations
1.1b : *Toxocara cati*

ESCCAP
EUROPEAN SCIENTIFIC COUNSEL COMPANION ANIMAL PARASITES®

Toxocara cati est un nématode intestinal de grande taille, à l'origine d'une infestation chez le chat. Il est également transmissible à l'homme.

Toxocara cati est un nématode de grande taille, l'adulte mesurant plus de 10 cm de longueur. Les chatons peuvent être massivement parasités via le lait et à l'origine de manifestations cliniques graves ; le diagnostic est possible par examen coproscopique.

Répartition

Toxocara cati est largement réparti chez le chat à travers le monde. La prévalence d'infestation est plus élevée chez le chaton, moins chez le jeune et plus faible chez le chat adulte. Néanmoins, il n'y a pas de prévention absolue de l'infestation du chat adulte.

Cycle évolutif

Les ascarides adultes sont présents dans l'intestin grêle. Une fois fécondées, les femelles pondent des œufs éliminés dans les matières fécales. Les œufs deviennent infestants (larvés) après plusieurs semaines. Le chat se contamine par l'ingestion des œufs infestants présents dans le milieu extérieur.

Les larves éclosent dans l'intestin, pénètrent dans la paroi intestinale et suivent une migration hépato-trachéale, remontent l'arbre aérifère, puis après leur déglutition terminent leur migration dans l'intestin. Le chaton peut être infesté via l'ingestion de lait (mais il n'y a aucune transmission *in utero*). La migration somatique se produit chez le chat plus âgé et chez les hôtes paraténiques.

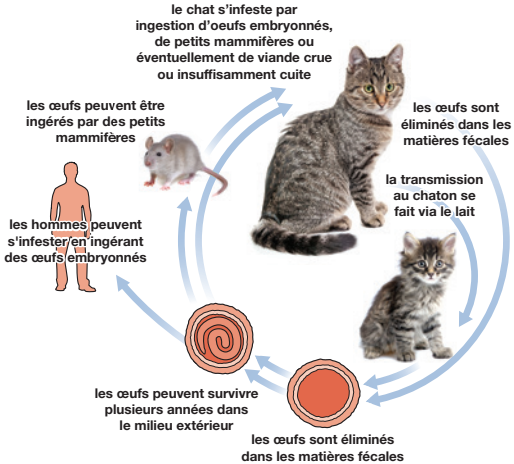

Œuf infestant de *Toxocara cati*

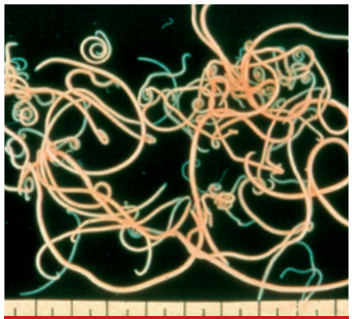
Ascaris adultes dans l'intestin grêle d'un chat

Le chat peut être infesté après consommation d'aliments insuffisamment cuits ou suite à l'ingestion d'hôtes paraténiques parasités. L'infestation de l'homme est possible par l'ingestion accidentelle d'œufs larvés ou après la consommation d'aliments insuffisamment cuits hébergeant des larves.

Signes cliniques

Le chaton infesté peut présenter des signes respiratoires, conséquence de la migration de nombreuses larves. Le chaton fortement infesté peut être cachectique et présenter un abdomen distendu. Le chat plus âgé ne présente habituellement aucun signe clinique. Occasionnellement, quelques ascarides peuvent être éliminés dans les matières fécales ou par vomissement.

Diagnostic

Le diagnostic repose sur la coproscopie par flottation effectuée sur 3-5 gr de matières fécales. Les œufs de *Toxocara* sont aisément reconnaissables.

[1] cf. www.esccap.fr et www.esccap.org pour les liens vers les tableaux présentant les anthelminthiques.

Traitement

L'infestation prénatale ne se produisant pas chez le chat, un traitement anthelminthique peut être prescrit à l'âge de 3 semaines, puis tous les 15j jusqu'à 2 semaines après le sevrage, et enfin tous les mois jusqu'à l'âge de 6 mois.

Le traitement des chattes reproductrices potentiellement infestées doit être effectué en même temps que le premier traitement des chatons.

L'infestation peut exister chez le **chat adulte** qui habituellement ne présente aucun signe clinique ; aussi est-il difficile de dire si le chat est parasité sauf si un examen coproscopique est régulièrement effectué. Il est démontré qu'une augmentation de la fréquence des traitements peut réduire la fréquence d'infestation ; des études ont prouvé qu'une vermifugation 4 fois par an ne suffit pas pour éliminer les infestations alors qu'une vermifugation mensuelle tenant compte de la biologie du parasite peut prévenir l'infestation.

L'ingestion de larves via les hôtes paraténiques (rongeurs, oiseaux) ou celle des œufs infestants présents dans le milieu extérieur est associée à une période prépatente d'un peu plus de 4 semaines. Aussi un traitement mensuel peut significativement réduire le risque d'infestation et peut être recommandé dans des situations à risque élevé comme celle d'un animal ayant accès à des jardins ou des parcs et vivant dans une famille avec de jeunes enfants.

Une vermifugation annuelle ou 2 fois par an n'a pas de conséquence significative pour prévenir une infestation démontrée au sein d'une population, aussi est-il habituellement recommandé de recourir à un traitement au moins 4 fois par an[1].

Si le propriétaire décide de ne pas recourir à un traitement anthelminthique régulier ou si la réglementation du pays requiert un diagnostic ou une évaluation du risque avant le traitement, un examen coproscopique mensuel ou tous les 3 mois peut être une alternative.

Prophylaxie

Le chat ne doit pas être nourri avec des aliments insuffisamment cuits ou crus. Empêcher la prédation, ramasser et éliminer les matières fécales, suivre les règles d'hygiène (entre les portées de chatons) constituent des règles importantes en association avec un traitement anthelminthique approprié à intervalles judicieux.

ESCCAP
EUROPEAN SCIENTIFIC COUNSEL COMPANION ANIMAL PARASITES®

Le Guide Modulaire 01, seconde édition, est adapté de la sixième édition originale du Guide ESCCAP 01 – Février 2020 © ESCCAP 2016–2020. Tous droits réservés.

ISBN 978-1-913757-07-6

La réalisation des guides de recommandations d'ESCCAP est rendue possible grâce au partenariat avec tous les principaux acteurs de l'industrie pharmaceutiques vétérinaire.

www.esccap.fr
www.esccap.org

1 Fiches modulaires de recommandations
1.2 : *Dirofilaria immitis*

ESCCAP
EUROPEAN SCIENTIFIC COUNSEL COMPANION ANIMAL PARASITES®

Dirofilaria immitis est une filaire qui siège dans les artères pulmonaires du chien et du chat. Connu sous le terme de « filaire cardiaque », elle est transmise par des moustiques hôtes intermédiaires. *Dirofilaria immitis* est est un agent de zoonose mais l'infestation humaine est rare en France.

Répartition

Dirofilaria immitis est un parasite enzootique dans plusieurs pays de l'Europe méridionale et orientale. Des cas sont également rapportés en Europe centrale. La prévalence chez le chat est en général 10 fois plus faible que celle du chien.

Cycle évolutif

Le cycle de *Dirofilaria immitis* est indirect. Le chien et le chat sont les hôtes définitifs. Le parasite se reproduit chez l'hôte vertébré et sa descendance (appelée microfilaire) est transmise aux hôtes intermédiaires : les moustiques. Chez ceux-ci, la larve se développe en larve infestante transmise au chien ou au chat par la plaie de piqûre du moustique. Le parasite migre ensuite dans le tissu conjonctif pendant approximativement 3-4 mois, pénètre dans le torrent circulatoire et arrive dans les artères pulmonaires. Les femelles matures libèrent des microfilaires 6-7 mois après l'infestation.

La filaire cardiaque est transmise par diverses espèces de moustiques

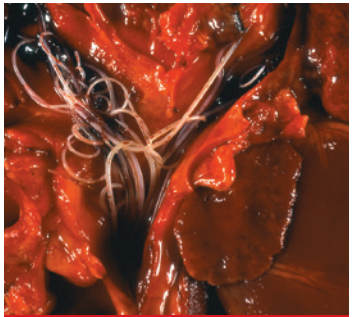

Les filaires adultes vivent dans les artères pulmonaires et le ventricule droit

Signes cliniques

L'infestation par *D. immitis* peut entraîner une maladie sévère potentiellement mortelle chez le chien et le chat. Une faible infestation peut être asymptomatique. Un nombre important de parasites peut entraîner des signes cliniques graves comme un mauvais état général, un abattement, une dyspnée et une toux chronique.

En l'absence de traitement, la maladie peut évoluer vers une insuffisance cardiaque droite mortelle. Chez le chat, la maladie est asymptomatique mais peut provoquer une mort brutale.

La dirofilariose cardiaque provoque une atteinte pulmonaire

Diagnostic

Le diagnostic repose sur les méthodes de détection des microfilaires et sur la mise en évidence des antigènes (chez le chien) ou des anticorps (chez le chat) circulants.

Traitement

La mélarsomine (dérivé arsenical) à la dose de 2,5 mg/kg est le seul produit disponible et efficace contre les adultes de *D. immitis*. Le protocole recommandé consiste en une injection intramusculaire profonde suivie de 2 injections à 24h d'intervalle, 50-60 jours plus tard[1]. L'administration préalable d'un antibiotique (doxycycline) permet d'éliminer les bactéries endosymbiotes des filaires adultes et limite les réactions inflammatoires liées au traitement anthelminthique.

Prophylaxie

La prophylaxie de la filariose cardiaque repose sur l'utilisation de traitements préventifs qui tuent les stades larvaires précoces avant leur migration dans les artères pulmonaires. L'administration orale ou topique de lactones macrocycliques pendant les périodes de transmission, habituellement d'avril à novembre en Europe, est efficace. Une présentation de diffusion lente efficace pour 6 mois est disponible[2].

[1] cf. www.esccap.fr et www.esccap.org pour les liens vers les tableaux présentant les anthelminthiques.

[2] Pour plus d'informations, voir le guide de recommandations ESCCAP « Lutte contre les maladies vectorielles du chien et du chat ».

ESCCAP
EUROPEAN SCIENTIFIC COUNSEL COMPANION ANIMAL PARASITES®

Le Guide Modulaire 01, seconde édition, est adapté de la sixième édition originale du Guide ESCCAP 01 – Février 2020 © ESCCAP 2016–2020. Tous droits réservés.

ISBN 978-1-913757-07-6

La réalisation des guides de recommandations d'ESCCAP est rendue possible grâce au partenariat avec tous les principaux acteurs de l'industrie pharmaceutiques vétérinaire.

www.esccap.fr
www.esccap.org

1 Fiches modulaires de recommandations
1.3 : *Dirofilaria repens*

ESCCAP
EUROPEAN SCIENTIFIC COUNSEL COMPANION ANIMAL PARASITES®

Dirofilaria repens est une filaire sous-cutanée observée chez le chien et le chat. Elle est transmise par des moustiques hôtes intermédiaires. *Dirofilaria repens* est un agent de zoonose.

Répartition

Dirofilaria repens est présent dans de nombreuses régions en Europe. C'est l'espèce de *Dirofilaria* la plus fréquemment impliquée dans des infestations zoonotiques en Europe.

Cycle évolutif

Les microfilaires se développent dans l'utérus des nématodes femelles et sont éliminées dans le sang circulant de l'hôte définitif ; elles sont ensuite absorbées par les moustiques vecteurs à la faveur d'un repas de sang. Chez le vecteur, les microfilaires se transforment en larves infestantes transmise au chien ou au chat par la plaie de piqûre du moustique. La filaire adulte se développe ensuite dans le tissu conjonctif sous-cutané.

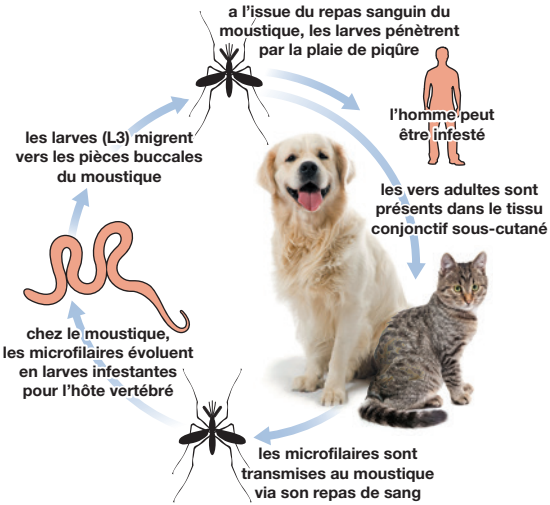

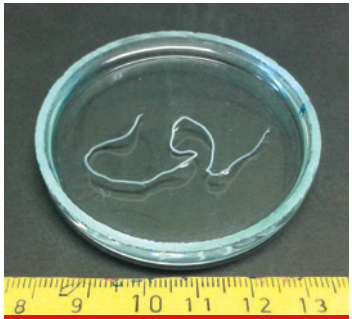

Le parasite adulte mesure approximativement 7-12 cm de longueur

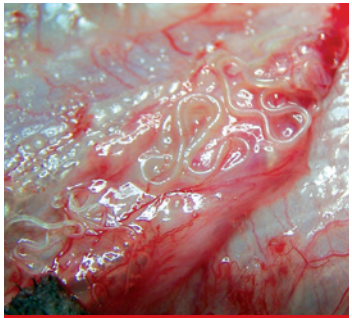
La filaire *Dirofilaria repens* est observée dans le tissu conjonctif sous-cutané

Signes cliniques

Dirofilaria repens est l'espèce la plus fréquemment associée à la filariose sous-cutanée du chien et du chat. La plupart des infestations sont asymptomatiques mais dans quelques cas, des nodules sous-cutanés non inflammatoires renfermant des filaires adultes peuvent être observés. La plupart des chiens infestés ne présente aucun signe pendant des années.

Ce ver est responsable de la formation de nodules sous-cutanés

Diagnostic

Chez le chien, l'examen de sang peut révéler la présence de microfilaires et le guide ESCCAP concernant les maladies à transmission vectorielle présente les options diagnostiques les plus appropriées[1]. L'observation de microfilaires chez le chat est plus rare du fait de leur faible densité dans le sang circulant. L'examen échographique d'un nodule peut permettre de mettre en évidence *D. repens*.

Traitement

Aucun traitement adulticide efficace n'est connu à l'encontre de *D. repens*. A cause du risque zoonotique, le chien présentant une microfilariémie doit être traité mensuellement pendant au moins une année avec un produit microfilaricide. La filariose sous-cutanée peut être prévenue de façon sûre et efficace chez le chien et le chat par une thérapeutique prophylactique (identique à celle permettant de prévenir l'infestation par *D. immitis*).

Prophylaxie

En Europe, *D. repens* est l'espèce la plus importante responsable de filariose humaine, aussi la prophylaxie chez le chien et le chat est essentielle.

Avant et après le déplacement en zone d'enzootie, une détection de microfilaires doit être effectuée : si l'examen est positif, l'animal ne doit pas voyager en zones saines sans un traitement microfilaricide. Le traitement approprié donnera une protection efficace avant l'entrée en zone contaminée.

[1] Pour plus d'informations, voir le guide de recommandations ESCCAP « Lutte contre les maladies vectorielles du chien et du chat ».

ESCCAP
EUROPEAN SCIENTIFIC COUNSEL COMPANION ANIMAL PARASITES®

Le Guide Modulaire 01, seconde édition, est adapté de la sixième édition originale du Guide ESCCAP 01 – Février 2020 © ESCCAP 2016–2020. Tous droits réservés.

ISBN 978-1-913757-07-6

La réalisation des guides de recommandations d'ESCCAP est rendue possible grâce au partenariat avec tous les principaux acteurs de l'industrie pharmaceutiques vétérinaire.

www.esccap.fr
www.esccap.org

1 Fiches modulaires de recommandations
1.4 : *Angiostrongylus vasorum*

ESCCAP
EUROPEAN SCIENTIFIC COUNSEL COMPANION ANIMAL PARASITES®

Angiostrongylus vasorum est un nématode dont le stade adulte est présent dans l'artère pulmonaire et le ventricule cardiaque droit chez le chien, le renard et d'autres carnivores (mais pas le chat).

Répartition

Angiostrongylus vasorum est présent dans plusieurs pays européens dont la France.

Le renard est espèce réservoir et la répartition chez le chien reflète en quelque sorte la prévalence d'infestation chez le renard.

Cycle évolutif

Les escargots et les limaces sont hôtes intermédiaires. Le chien peut aussi s'infester par l'ingestion d'hôte paraténiques (comme des grenouilles). Après ingestion de l'hôte intermédiaire ou paraténique, les larves d'A. vasorum se développent et migrent vers le ventricule droit et l'artère pulmonaire. Les vers femelles pondent des œufs à partir de 38 à 60 jours après l'infestation (période prépatente). Les œufs éclosent rapidement, les larves pénètrent dans les alvéoles, remontent l'arbre respiratoire, sont dégluties et éliminées dans les fèces en larves de stade 1.

La durée de vie des parasites adultes peut être très longue, jusqu'à 5 ans.

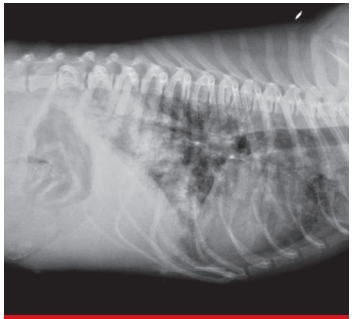

Vue radiographique thoracique latérale d'un chien infesté

Larve de *A. vasorum* : elle mesure approximativement 345 µm de longueur et est caractérisée par une queue ondulée et munie d'une épine dorsale[A]

[A] photo de Rolf Nijsse, ESCCAP Benelux

Signes cliniques

Infestation modérée ou débutante	Pas de signes cliniques
Infestation avérée	Forte toux Dyspnée Anémie Abattement Anorexie Troubles de la coagulation
Infestation sévère	Insuffisance cardiaque droite Mort soudaine
Infestation chronique	Pneumonie et anorexie, amaigrissement, cachexie et hypertension pulmonaire
Infestations erratiques	Les larves et plus rarement les adultes d'*A. vasorum* peuvent être observés en localisation erratique : système nerveux central, vessie, rein ou chambre antérieure de l'œil. Les manifestations cliniques correspondantes sont possibles en relation avec la localisation.

[1] cf. www.esccap.fr et www.esccap.org pour les tableaux thérapeutiques par pays ou région.

Diagnostic

Des larves mobiles peuvent être détectées par la méthode de Baermann à partir de 4 gr de matières fécales fraîches. Du fait de la grande variation journalière de l'élimination des larves, il est conseillé de récolter les matières fécales pendant 3 jours consécutifs. L'observation microscopique dans le produit du lavage broncho-alvéolaire peut être une alternative. Enfin, un test sérologique pour la détection des antigènes circulants d' *A. vasorum* est disponible.

Traitement

Le traitement anthelminthique fait appel aux lactones macrocycliques ou à l'administration répétée de benzimidazoles (5j à plusieurs semaines[1]). Un traitement antibiotique et corticoïde ainsi qu'une perfusion peuvent être nécessaires dans des cas cliniques sévères. Par ailleurs, l'animal doit être mis au repos durant la période de traitement (au moins 2-3 j).

Prophylaxie

L'utilisation appropriée de lactones macrocycliques peut être une prophylaxie efficace. Si possible, interdire au chien d'ingérer des escargots ou des limaces.

Dispositif de Baermann



Echantillon fécal dans une gaze en contact avec l'eau durant toute une nuit

Culot de sédimentation examiné au microscope

ESCCAP
EUROPEAN SCIENTIFIC COUNSEL COMPANION ANIMAL PARASITES®

Le Guide Modulaire 01, seconde édition, est adapté de la sixième édition originale du Guide ESCCAP 01 – Février 2020 © ESCCAP 2016–2020. Tous droits réservés.

ISBN 978-1-913757-07-6

La réalisation des guides de recommandations d'ESCCAP est rendue possible grâce au partenariat avec tous les principaux acteurs de l'industrie pharmaceutiques vétérinaire.

www.esccap.fr
www.esccap.org

1 Fiches modulaires de recommandations
1.5 : *Trichuris vulpis*

ESCCAP
EUROPEAN SCIENTIFIC COUNSEL COMPANION ANIMAL PARASITES®

Trichuris vulpis est un nématode parasite du gros intestin chez le chien.

Répartition

L'infestation par les trichures est présente dans toute l'Europe mais plus fréquente dans les zones du sud ou du centre de l'Europe où la température est la plus appropriée pour le développement des œufs dans le milieu extérieur.

Cycle évolutif

Les œufs sont éliminés dans les fèces du chien infesté. Le stade larvaire infestant (L1) se développe dans l'œuf en 1-2 mois. Ces éléments infestants peuvent survivre des années dans le milieu extérieur. La période pré-patente est de 2-3 mois et le chien infesté peut éliminer des œufs pendant au moins un an.

Signes cliniques

Une forte infestation peut induire l'émission de matières fécales diarrhéiques, mucoïdes ou contenant du sang ainsi qu'une perte de poids. En fin d'évolution, l'animal ne peut compenser les conséquences de cette infestation et présente une forme aiguë. Une anémie et une hyponatrémie peuvent être observées.

Diagnostic

Le diagnostic repose sur l'observation des œufs caractéristiques, en forme de citron, à partir d'un échantillon fécal de 3 à 5 gr analysé selon la technique de flottation.

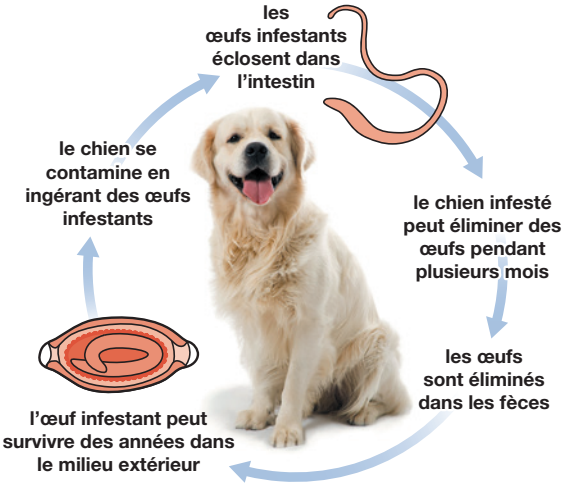

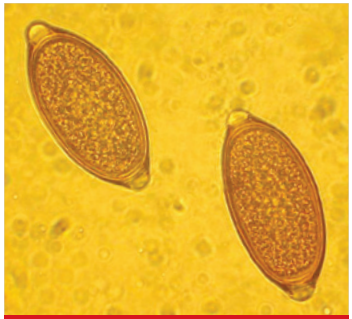

Œufs de *Trichuris vulpis*[B]

Trichuris vulpis adulte

[B] photo de Jakub Gawor, ESCCAP Pologne.

Traitement

Les anthelminthiques actuellement disponibles sont, pour la plupart, efficaces contre les trichures. L'élimination des trichures requiert une vermifugation répétée[1].

Prophylaxie

Les cas cliniques tendent à exister dans certaines zones géographiques ou dans des locaux particuliers comme les chenils. Une contamination importante et persistante du milieu extérieur est fréquente, aussi le contrôle peut être difficile et les chiens vivant dans le même milieu contaminé peuvent se réinfester facilement.

Si possible, les chiens doivent être retirés des zones contaminées. Comme il est très difficile d'éliminer les œufs du milieu extérieur, il est parfois nécessaire de recouvrir le sol (par pavage ou bétonnage).

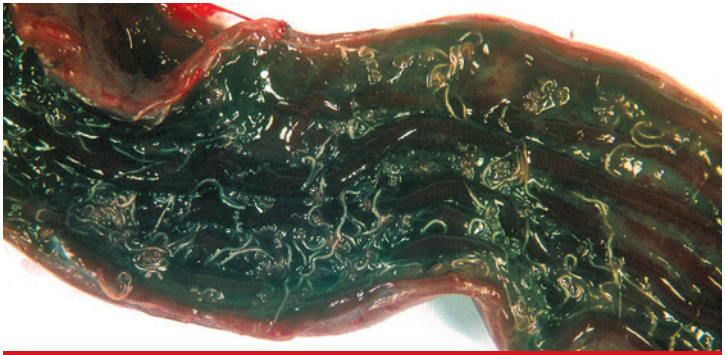

Une forte infestation à *Trichuris vulpis* dans le gros intestin d'un chien

Risque élevé d'une forte infestation dans un chenil avec un sol en terre ou paillé

Chenil facilement nettoyable ce qui diminue les risques d'infestation

[1] cf. www.esccap.fr et www.esccap.org pour les tableaux thérapeutiques par pays ou région.

ESCCAP
EUROPEAN SCIENTIFIC COUNSEL COMPANION ANIMAL PARASITES®

Le Guide Modulaire 01, seconde édition, est adapté de la sixième édition originale du Guide ESCCAP 01 – Février 2020 © ESCCAP 2016–2020. Tous droits réservés.

ISBN 978-1-913757-07-6

La réalisation des guides de recommandations d'ESCCAP est rendue possible grâce au partenariat avec tous les principaux acteurs de l'industrie pharmaceutiques vétérinaire.

www.esccap.fr
www.esccap.org

1 Fiches modulaires de recommandations
1.6a : *Echinococcus granulosus*

ESCCAP
EUROPEAN SCIENTIFIC COUNSEL COMPANION ANIMAL PARASITES®

Echinococcus granulosus est un cestode de très petite taille, parasite de l'intestin grêle du chien et d'autres canidés (à l'exclusion du renard). Les larves d'*E. granulosus* sont observées chez des herbivores, chez le porc et parfois chez l'homme.

La larve d'*E. granulosus* est la cause de l'échinococcose kystique (ou hydatidose) chez l'homme.

Répartition

Echinococcus granulosus et d'autres espèces proches (*Echinococcus equinus*, *Echinococcus ortleppi*) sont enzootiques en Europe.

Cycle évolutif

Les cestodes adultes sont présents dans l'intestin grêle de canidés, les segments terminaux (proglottis) se détachant du corps une fois arrivé à maturité.
Ils sont éliminés dans les matières fécales et contiennent des œufs qui sont immédiatement infestants pour l'hôte intermédiaire approprié.
Chez celui-ci, l'embryon hexacanthe quitte l'intestin, gagne le foie et les poumons où il se transforme en kyste hydatique contenant de nombreux protoscolex. L'hôte intermédiaire préférentiel d'*E. granulosus* est le mouton.

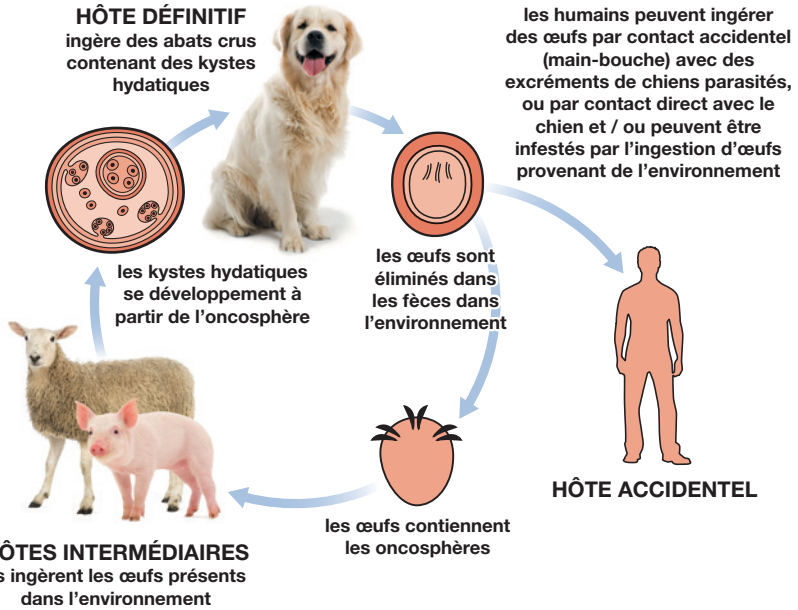

Celui d'*E. equinus* est le cheval alors que celui d'*E. ortleppi* est un bovin. L'hôte définitif s'infeste en ingérant les protosocolex via l'hôte intermédiaire parasité.

Signes cliniques

Dans la très grande majorité des cas, le chien infesté n'exprime aucun signe clinique. Les proglottis sont si petits qu'il est très difficile de les observer.

Diagnostic

Le diagnostic spécifique du téniasis échinococcique chez l'hôte définitif est difficile car les œufs ne peuvent être distingués morphologiquement des autres œufs de Taeniidés et leur élimination est intermittente. Les tests de détection des antigènes fécaux ne sont pas commercialisés et les PCR d'identification d'espèce ou de génotype ne sont réalisées que dans les laboratoires spécialisés.

Aussi, dans les zones d'enzootie, les infestations à Taeniidés basées sur l'observation des œufs doivent être considérées comme des infestations potentielles à échinocoques.

Traitement

Pour les hôtes définitifs infestés par le genre *Echinococcus*, le traitement anthelminthique à base de praziquantel est recommandé et doit être réalisé sous le contrôle d'un vétérinaire[1].

Un shampooing doit être utilisé afin d'éliminer tout œuf présent dans le pelage. Les matières fécales des chiens traités doivent être rigoureusement éliminées. Le personnel impliqué doit avoir des vêtements ainsi que des gants de protection.

Prophylaxie

Les chiens qui chassent ou ont accès à des carcasses d'hôtes intermédiaires infestés en zones d'enzootie doivent être vermifugés au moins toutes les 6 semaines avec un présentation anthelminthique renfermant du praziquantel.

Les chiens ne doivent pas être nourris avec de la viande crue ou insuffisamment cuite et toute précaution doit être prise pour leur interdire tout accès aux carcasses et abats crus.

Tout chien à destination du Royaume Uni, Malte, Irlande, Norvège et Finlande doit être traité contre cette infestation

Le chien s'infeste en ingérant des viscères de mouton ou de porc contenant des kystes

[1] cf. www.esccap.fr et www.esccap.org pour les tableaux thérapeutiques par pays ou région.

ESCCAP
EUROPEAN SCIENTIFIC COUNSEL COMPANION ANIMAL PARASITES®

Le Guide Modulaire 01, seconde édition, est adapté de la sixième édition originale du Guide ESCCAP 01 – Février 2020 © ESCCAP 2016–2020. Tous droits réservés.

ISBN 978-1-913757-07-6

La réalisation des guides de recommandations d'ESCCAP est rendue possible grâce au partenariat avec tous les principaux acteurs de l'industrie pharmaceutiques vétérinaire.

www.esccap.fr
www.esccap.org

1 Fiches modulaires de recommandations
1.6b : *Echinococcus multilocularis*

ESCCAP
EUROPEAN SCIENTIFIC COUNSEL COMPANION ANIMAL PARASITES®

Echinococcus multilocularis est un cestode de très petite taille, parasite de l'intestin grêle du renard et de quelques autres canidés (dont le chien), beaucoup plus rarement du chat.

La larve d'*E. multilocularis* est la cause de l'échinococcose alvéolaire chez l'homme.

Répartition

Echinococcus multilocularis est enzootique dans de vastes zones de l'Europe orientale et centrale.

Cycle évolutif

Les cestodes adultes sont présents dans l'intestin grêle du renard (ou d'autres canidés), les segments terminaux (proglottis) se détachant du corps une fois arrivé à maturité. Ils sont éliminés dans les matières fécales et contiennent des œufs qui sont immédiatement infestants pour l'hôte intermédiaire approprié (campagnols Arvicolidés). Chez ceux-ci, l'embryon hexacanthe quitte l'intestin, gagne le foie dans lequel il se développe en kyste multiloculaire contenant de nombreux stades immatures. L'hôte définitif s'infeste en ingérant les hôtes intermédiaires porteurs de ces kystes.

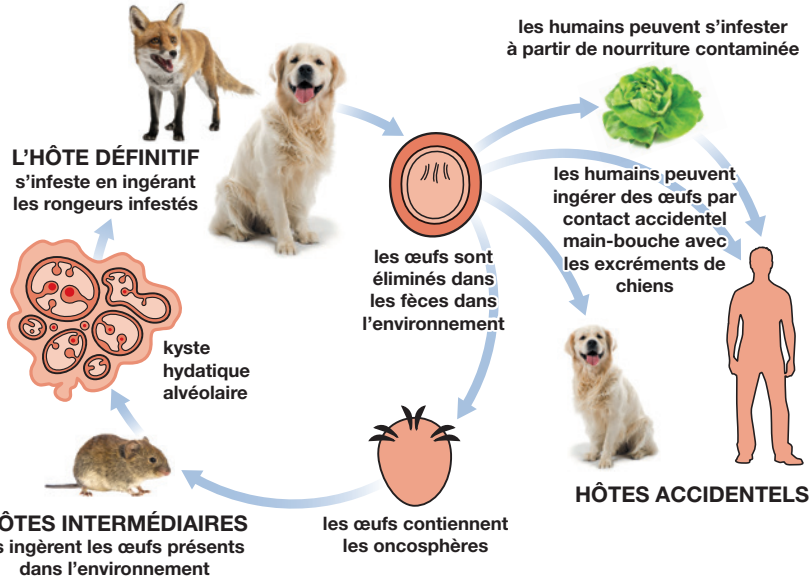

Signes cliniques

Le chien infesté ne montre le plus souvent aucun signe clinique. Les segments éliminés sont trop petits pour être observés dans les fèces.

Rarement, le chien peut être hôte intermédiaire et exprimer alors des signes cliniques sévères.

Diagnostic

Le diagnostic spécifique d'infestation à échinocoque chez l'hôte définitif est difficile puisque les œufs de Taeniidés ne peuvent être différenciés par leur morphologie et que leur élimination est irrégulière. Les tests de détection des antigènes fécaux ne sont pas commercialisés et la PCR permettant d'identifier les espèces et les génotypes n'est réalisée que dans des laboratoires spécialisés. Aussi, en zone d'enzootie échinococcique, le diagnostic de téniasis devrait être considéré comme une infestation potentielle à échinocoque.

Traitement

Lors d'infestation par une espèce d'échinocoque, un traitement au praziquantel est recommandé et réalisé sous contrôle vétérinaire[1].

Un shampooing est nécessaire pour éliminer les œufs de parasites présents dans le pelage. Les matières fécales des chiens traités doivent être éliminées correctement. Le personnel impliqué doit avoir des vêtements ainsi que des gants de protection.

Le chat, au contraire du chien, est une source peu importante d'œufs sur le plan épidémiologique car il n'est pas l'hôte de choix pour ce parasite. Néanmoins, il peut être infesté occasionnellement et éliminer des œufs, et à l'inverse du chien chez qui il est courant d'en trouver dans la fourrure d'animaux parasités. A ce jour, les œufs n'ont pas été retrouvés dans le pelage de chats infestés. Comme le risque d'infestation féline est faible, il est raisonnable de recommander le traitement dans des situations à risque élevé, par exemple avant l'introduction dans des pays indemnes.

Tout chien à destination du Royaume Uni, Malte, Irlande, Norvège et Finlande doit être traité contre cette infestation

Prophylaxie

Les chiens de chasse et prédateurs de proies doivent être traités au moins toutes les 4 semaines avec un anthelminthique renfermant du praziquantel.

[1] cf. www.esccap.fr et www.esccap.org pour liens vers tableaux thérapeutiques par pays ou par région.

ESCCAP
EUROPEAN SCIENTIFIC COUNSEL COMPANION ANIMAL PARASITES®

Le Guide Modulaire 01, seconde édition, est adapté de la sixième édition originale du Guide ESCCAP 01 – Février 2020 © ESCCAP 2016–2020. Tous droits réservés.

ISBN 978-1-913757-07-6

La réalisation des guides de recommandations d'ESCCAP est rendue possible grâce au partenariat avec tous les principaux acteurs de l'industrie pharmaceutiques vétérinaire.

www.esccap.fr
www.esccap.org

1 Fiches modulaires de recommandations

1.7 : *Dipylidium caninum*

ESCCAP
EUROPEAN SCIENTIFIC COUNSEL COMPANION ANIMAL PARASITES®

Dipylidium caninum est un cestode parasite du chien et du chat.
Les puces (ou les poux) sont hôtes intermédiaires.

Répartition

Commun dans toute l'Europe.

Cycle évolutif

Les hôtes intermédiaires sont les puces (et parfois les poux broyeurs) et les chiens et les chats s'infestent après ingestion de ces insectes parasités. Le cestode adulte se développe dans l'intestin grêle du carnivore. *Dipylidium caninum* est transmissible à l'homme mais l'infestation est rarissime.

La période pré-patente est d'environ 3 semaines.

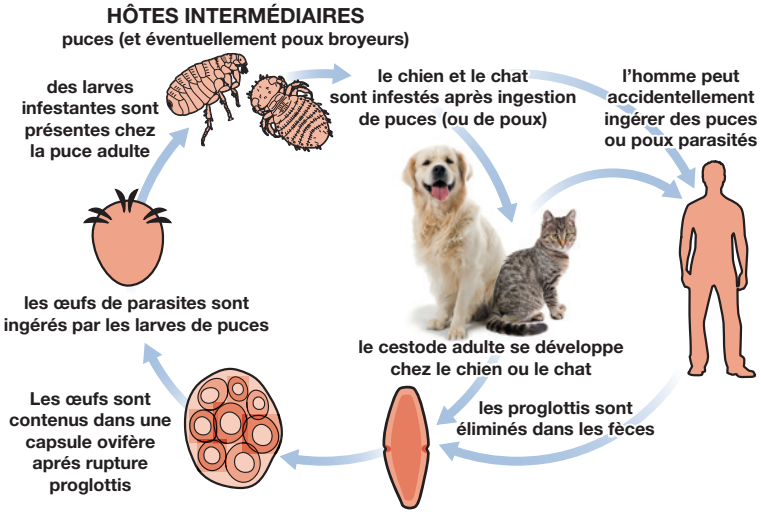

L'ingestion de puces (ou de poux broyeurs) peut assurer la transmission de *D. caninum*

Signes cliniques

Le cestode *D. caninum* est rarement associé à des manifestations cliniques chez le chien ou le chat ; il peut provoquer un prurit anal (avec « signe du traineau » chez le chien)

Diagnostic

Les proglottis de couleur blanche peuvent être observés dans les matières fécales ou au pourtour de l'anus. Une fois secs, ils ressemblent à des grains de riz et peuvent être observés en zone péri-anale. Quelquefois, on peut voir des proglottis franchir le sphincter anal et être observés, secs, dans le couchage de l'animal.

Traitement

Le traitement repose sur l'administration d'un anthelminthique cestodicide à intervalles réguliers[1].

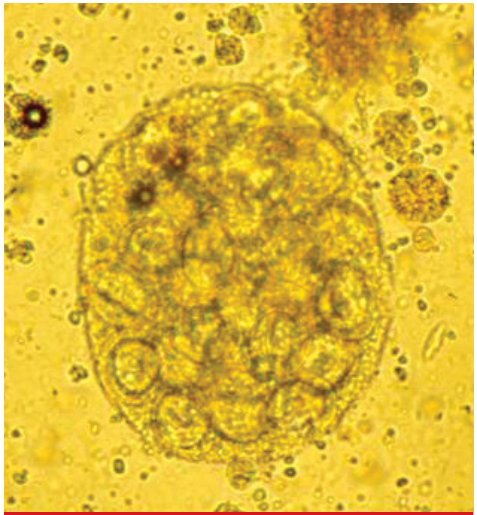

Capsule ovifère renfermant des œufs

Prophylaxie

L'infestation par *D. caninum* peut être prévenue par un contrôle efficace des puces (et des poux).

Un prurit anal peut être observé

[1] cf. www.esccap.fr et www.esccap.org pour liens vers tableaux thérapeutiques par pays ou par région.

ESCCAP
EUROPEAN SCIENTIFIC COUNSEL COMPANION ANIMAL PARASITES®

Le Guide Modulaire 01, seconde édition, est adapté de la sixième édition originale du Guide ESCCAP 01 – Février 2020 © ESCCAP 2016–2020. Tous droits réservés.

ISBN 978-1-913757-07-6

La réalisation des guides de recommandations d'ESCCAP est rendue possible grâce au partenariat avec tous les principaux acteurs de l'industrie pharmaceutiques vétérinaire.

www.esccap.fr
www.esccap.org

1 Fiches modulaires de recommandations
1.8 : Les cestodes du genre *Tænia*

ESCCAP
EUROPEAN SCIENTIFIC COUNSEL COMPANION ANIMAL PARASITES®

Les cestodes du genre *Tænia* sont des parasites de l'intestin grêle du chien et du chat. L'infestation se fait par ingestion d'une hôte intermédiaire.

Répartition

Communs dans toute l'Europe.

Cycle évolutif

Les hôtes intermédiaires sont variés et selon l'espèce de *Tænia*, incluent : le lapin (*Tænia serialis*, *Tænia pisiformis*), les rongeurs (*Tænia taeniaeformis*), les ruminants et le porc (*Tænia hydatigena*), le mouton et la chèvre (*Tænia ovis*, *Tænia multiceps*).

Le chien et le chat s'infestent après ingestion de viande ou de viscères d'hôtes infestés. Les cestodes adultes peuvent vivre dans l'intestin grêle durant plusieurs mois à plusieurs années.

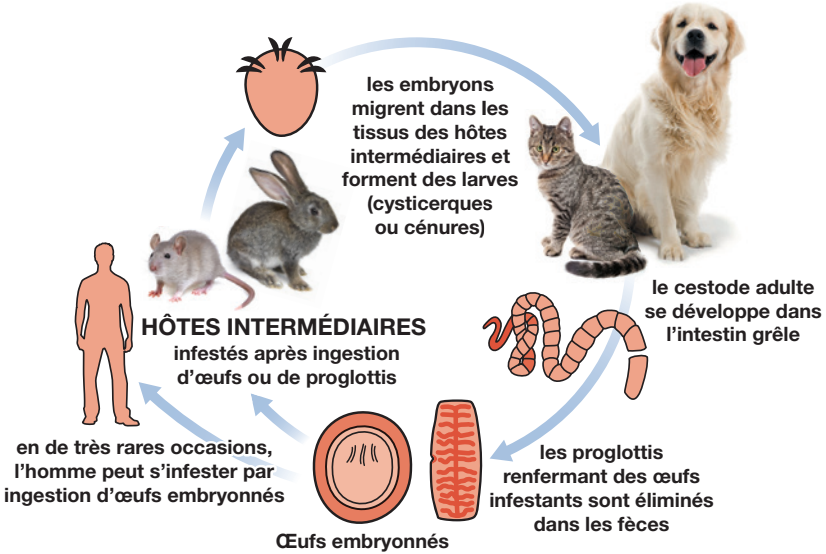

Signes cliniques

La présence de cestodes du genre *Taenia* dans l'intestin grêle est rarement associée à des manifestations cliniques. Parfois, les segments de cestode adulte peuvent provoquer un prurit anal. Le propriétaire peut observer des segments dans les poils de l'animal.

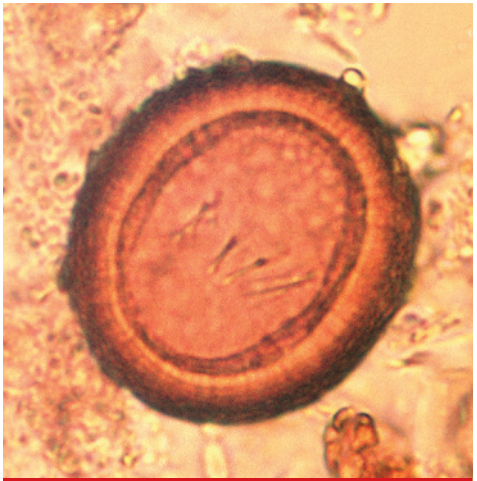

Œuf de Taeniidés

Diagnostic

Les œufs de Taeniidés peuvent être détectés par examen des matières fécales et sont observés habituellement isolés (à la différence des œufs de *Dipylidium caninum* regroupés dans des capsules ovifères).

Les œufs de Taeniidés ne peuvent pas être différenciés au microscope des œufs d'échinocoques. Aussi, en zones d'enzootie échinococcique, les téniasis diagnostiqués sur l'observation des œufs doivent être considérés comme des infestations échinococciques potentielles.

Traitement

Le traitement repose sur l'administration d'un anthelminthique cestodicide à intervalles réguliers[1] sous réserve d'une infestation démontrée.

[1] cf. www.esccap.fr et www.esccap.org pour liens avec tableaux thérapeutiques par pays ou région.

Prophylaxie

Les œufs peuvent rester viables durant de longues périodes dans le milieu extérieur. Le propriétaire doit empêcher l'accès du chien et du chat aux hôtes intermédiaires. La consommation de viande crue ou de viscères doit être évitée.

Le chien de chasse et le chat errant ont un risque d'infestation élevé

ESCCAP
EUROPEAN SCIENTIFIC COUNSEL COMPANION ANIMAL PARASITES®

Le Guide Modulaire 01, seconde édition, est adapté de la sixième édition originale du Guide ESCCAP 01 – Février 2020 © ESCCAP 2016–2020. Tous droits réservés.

ISBN 978-1-913757-07-6

La réalisation des guides de recommandations d'ESCCAP est rendue possible grâce au partenariat avec tous les principaux acteurs de l'industrie pharmaceutiques vétérinaire.

www.esccap.fr
www.esccap.org

1 Fiches modulaires de recommandations

1.9 : Les ankylostomes (*Ancylostoma* et *Uncinaria* spp.)

ESCCAP
EUROPEAN SCIENTIFIC COUNSEL COMPANION ANIMAL PARASITES®

Les ankylostomes sont des nématodes parasites de l'intestin grêle chez le chien, le chat et le renard.

Toutes les espèces d'ankylostomes se nourrissent en déchirant et retirant des fragments de muqueuse intestinale grâce à leurs pièces buccales. L'infestation est plus fréquente chez l'animal ayant accès à l'extérieur (aires d'exercice, chenils…).

Répartition

Trois espèces d'ankylostome sont présentes en Europe : *Ancylostoma caninum* (chez le chien), *Ancylosotoma tubaeforme* (chez le chat) et *Uncinaria stenocephala* (chez le chien et rarement le chat). *Ancylostoma caninum* est observée principalement en Europe centrale et du sud, et *A. tubaeforme* dans toute l'Europe continentale. *Uncinaria stenocephala* est l'ankylostome de régions septentrionales car il tolère des climats plus froids.

Cycle évolutif

Les nématodes adultes sont observés dans l'intestin grêle où ils pondent des œufs éliminés dans les matières fécales.

Les œufs éclosent dans le milieu extérieur et les larves libres évoluent jusqu'au stade infestant (L3). L'infestation d'un nouvel hôte se fait soit par ingestion des larves infestantes soit par pénétration transcutanée des larves qui se développent en nématodes adultes en 2 à 3 semaines (période prépatente).

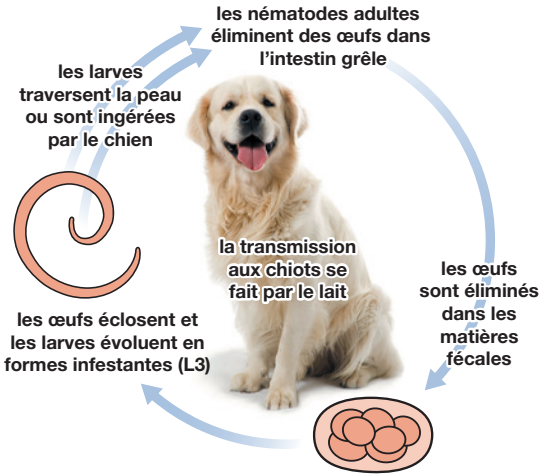

Les chiots peuvent s'infester lors de la tétée

Les ankylostomes sont des nématodes de petite taille, parasites de l'intestin du chien

Les ankylostomes, et principalement *Ancylostoma* spp., sont également capables de traverser la peau et de gagner ensuite l'intestin. Il est peu probable que cette voie d'infestation soit importante pour *U. stenocephala*. Les chiots sous la mère peuvent être infestés par *A. caninum* via l'ingestion de lait.

Signes cliniques

Diarrhée, perte de poids et anémie sont les signes cliniques les plus courants et dans le cas d'infestation par *A. caninum* et *A. tubaeforme*, la diarrhée peut être hémorragique.

Les lésions cutanées peuvent être observées dans la région des coussinets du chien et du chat, provoquées par la migration des larves dans le tissu sous-cutané. La transmission d'*A. caninum* par le lait peut entraîner une anémie aiguë, potentiellement mortelle chez les jeunes chiots.

Diagnostic

Le diagnostic repose sur l'identification des œufs d'ankylostomes dans les matières fécales par la méthode de flottation. Le diagnostic chez le chiot peut être difficile car les signes cliniques apparaissent dès la période prépatente, c'est à dire avant que les œufs fécaux ne soient observables.

Traitement

L'immunité peut s'instaurer après une infestation mais elle n'est pas absolue, aussi les animaux vivant dans un milieu fortement infesté nécessitent un traitement anthelminthique répété pour contrôler l'infestation par les ankylostomes. Pour le chiot infesté, un traitement complémentaire peut être nécessaire en plus du traitement anthelminthique[1].

Prophylaxie

Une vermifugation régulière est nécessaire pour le chien et le chat ayant accès à un milieu extérieur infesté comme les aires d'exercice et les chenils. Il est parfois recommandé de déplacer l'animal dans un environnement non contaminé pendant que les espaces en question sont désinfectés.

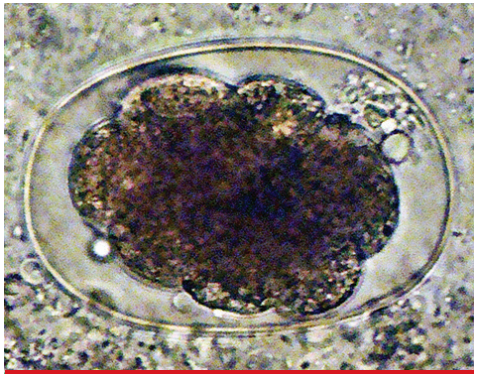

L'infestation peut être confirmée par l'observation et l'identification des œufs dans les matières fécales

[1] cf. www.esccap.fr et www.esccap.org pour les tableaux thérapeutiques par pays ou région.

ESCCAP
EUROPEAN SCIENTIFIC COUNSEL COMPANION ANIMAL PARASITES®

Le Guide Modulaire 01, seconde édition, est adapté de la sixième édition originale du Guide ESCCAP 01 – Février 2020 © ESCCAP 2016–2020. Tous droits réservés.

ISBN 978-1-913757-07-6

La réalisation des guides de recommandations d'ESCCAP est rendue possible grâce au partenariat avec tous les principaux acteurs de l'industrie pharmaceutiques vétérinaire.

www.esccap.fr
www.esccap.org